Aus der Königlichen Universitäts-Augenklinik zu Kiel.
(Direktor: Prof. Dr. L. Heine.)

Ein Fall von einem

Epithelioma fibrosum conjunctivae bulbi

(Papillom) mit Zystenbildung.

Inaugural-Dissertation

zur Erlangung der Doktorwürde

in der

Medizin, Chirurgie und Geburtshilfe

einer hohen medizinischen Fakultät
der Königlichen Christian-Albrechts-Universität zu Kiel

vorgelegt von

Emil Rutschmann,
Medizinalpraktikanten aus Konstanz.

Kiel 1911.
Druck von Schmidt & Klaunig.

Aus der Königlichen Universitäts-Augenklinik zu Kiel.
(Direktor: Prof. Dr. **L. Heine.**)

Ein Fall von einem

Epithelioma fibrosum conjunctivae bulbi

(Papillom) mit Zystenbildung.

Inaugural-Dissertation

zur Erlangung der Doktorwürde

in der

Medizin, Chirurgie und Geburtshilfe

einer hohen medizinischen Fakultät
der Königlichen Christian-Albrechts-Universität zu Kiel

vorgelegt von

Emil Rutschmann,
Medizinalpraktikanten aus Konstanz.

Kiel 1911.
Druck von Schmidt & Klaunig.

Nr. 33
Rektoratsjahr 1910/11

Referent: Prof. **Heine**

Zum Druck genehmigt:

Siemerling
z. Zt. Dekan

Meinen lieben Eltern

in Dankbarkeit gewidmet!

Digitized by the Internet Archive
in 2026

https://archive.org/details/IA40153319_0156

Die Untersuchung der Geschwülste, d. h. ihre Aetiologie, Entwicklungsgeschichte, Wachstum und ihre Differenzierung in gut- und bösartige, sowie die daraus hervorgehenden Erwägungen bezüglich der Therapie, hat seit langer Zeit interne Mediziner, Chirurgen und besonders pathologische Anatomen beschäftigt.

Der vorliegende Fall dürfte von großem Interesse sein wegen seiner diagnostischen Schwierigkeit und der therapeutischen Maßnahmen, sowohl vom Gesichtspunkte des Patienten aus betrachtet, als auch von dem des Internen, Chirurgen und Pathologen. Es handelt sich um einen Tumor der conjunctiva bulbi.

Den häufigsten und bekanntesten Lieblingssitz für epibulbäre Tumoren dürfte wohl der Limbus darstellen. Es ist dies jene Grenzlinie, die die conjunctiva sklerae und cornea voneinander trennt. Als epibulbäre Tumoren möchte ich in dieser Arbeit nur aufgefaßt wissen diejenigen Tumoren, die ihren primären Ursprung am Limbus haben. Ganz auszuschließen wären die sekundären Tumoren, d. h. jene, welche von der Chorioidea, dem Ciliarkörper oder von den Lidern, Unter- oder Oberlid, auf die Conjunctiva übergreifen.

Die erste Stelle unter den Conjunctivaltumoren nehmen die Carcinome und Sarkome ein. Die Literatur dieser Geschwülste hat auch bis auf den heutigen Tag recht beträchtlich zugenommen und ist stets im Wachsen begriffen. Diesen Geschwülsten folgen an Häufigkeit die Dermoide. Seltener dürften die Papillome sein, obgleich die Literatur auch hier

schon mancherlei Fälle bietet. Typische und atypische Papillome sind beschrieben, und immer noch ist die Zahl der Abarten nicht erschöpft. Auf die Papillome folgen die Naevi der Conjunctiva, sowie die Dermoepitheliome, oder wie sie auch genannt werden, die benignen zystischen Epitheliome. Angiome, Lymphangiome, weiche und harte Fibrome trifft man am Limbus selten. Dementsprechend ist auch die Literatur recht beschränkt. Während die Angiome die Gegend des inneren Lidwinkels bevorzugen, die weichen Fibrome die Lidbindehaut, so haben die harten Fibrome ihren Lieblingssitz in der Lidbindehaut, sowie in der Gegend der Tränenkarunkel. Allen diesen aufgeführten Geschwülsten steht sehr nahe das Pterygium, das Flügelfell. Einmal kommt es nur am Limbus vor und befällt die Conjunctiva; stellt aber eine Bindehautduplikatur dar.

In neuerer Zeit wurde von Gallenga und Best eine, dem Papillom sehr nahestehende Geschwulst beschrieben, die sie Tyloma benannten. Diese Neubildung soll namentlich bei der Schwellung des Frühjahrskatarrhs entstehen. Außer von diesen Forschern wurde bis jetzt nie mehr über die Existenz einer solchen Geschwulst berichtet.

Die Ätiologie, die sehr mannigfach ist, haben wir bis jetzt noch nicht berücksichtigt.

An erster Stelle ist es das Trauma, welchem alle, im Lidspaltenbereich liegenden Teile des Augapfels ausgesetzt sind. Darnach entstehen, abgesehen von den Granulationswucherungen, die sich sehr bald entwickeln, nicht allzu selten weiche und harte tuberöse Fibrome. Andere Geschwulstarten, wie Adenome, Papillome, sowie Sarkome entwickeln sich häufig in Polypenform und geben dem Ganzen ein harmloses Aussehen. Das schnelle Wiederauftreten der entfernten Geschwulst bringt den Beobachter bald auf den richtigen Weg.

Besondere Aufmerksamkeit ist den Fremdkörpern zuzuwenden, die größere Epithelläsionen verursachen. Im Heilungsprozeß beginnt dabei eine Regeneration des Epithels,

die leicht über das normale Maß hinausgehen kann, und sich infolge des dauernden Reizes papillomatös gestielte und ungestielte Neubildungen entwickeln. Das kommt namentlich dann vor, wenn das schädigende Agens nicht entfernt wird und immer neue Reize ausübt.

Neben Trauma und Fremdkörpern müssen wir noch der entzündlichen Reizzustände gedenken, die bei dem großen Gefäßreichtum des Limbus große und manchmal gefährliche Dimensionen annehmen.

Beinahe ebenso wichtig wie die entzündlichen Reizzustände ist die Tatsache, daß im Limbus zwei Epithelarten ineinander übergehen. Die Conjunctiva sklerae, die nur ganz lose mit der Sklera verbunden ist, geht am Limbus mit zugeschärftem Rande in die Conjunctiva corneae, oder besser in das Corneaepithel über. Dieser Übergang von einem Epithel in ein anderes ist für die Entstehung der Carcinome von einschneidender Bedeutung. Normalerweise haben wir am Limbus schon Epithelwucherung, denn es wachsen hier zapfenartige Bildungen in die Tiefe des Gewebes hinein und verbinden so die Conjunctiva sklerae ganz innig mit der darunterliegenden Sklera.

Nicht zu vergessen ist das Pterygium, das sehr schnell zu wuchern beginnen kann. Dies kommt teils davon, daß beim Schließen der Lider auf die Neubildung ein Druck ausgeübt wird, und dieser Druck, der immer auf der Geschwulst lastet, einen neuen Reiz darstellt (ähnlich wie bei der Entstehung eines cornu cutaneum); teils sind es Ursachen, die aus dem Bestehen einer Pinguecula herzuleiten sind (senile Veränderungen, hyaline Degeneration, Vermehrung und Wucherung der elastischen Fasern, Verdickungen, Ernährungsstörungen etc.).

Als letztes dürften wohl die irritativen Momente berücksichtigt werden, auf die eine ganze Reihe von Neubildungen zurückzuführen sind. Ich denke an die Papillome und jene Formen von papillären Wucherungen, die als entzündliche

hyperplastische angeführt werden. Hierher gehören die papillären Hyperplasien der Haut und der Schleimhäute, die in der Umgebung von Geschwüren und Narben auftreten. Dazu sind auch die spitzen Condylome zu rechnen.

Für eine Reihe echter Papillome ist eine entwicklungsgeschichtliche Grundlage nicht unwahrscheinlich (namentlich Papillome des Urogenitalapparates). Als Bekräftigung dafür wäre das congenitale Auftreten von Papillomen ins Feld zu führen (z. B. Papillome des Kehlkopfes oder gar Blumenkohlgewächse der Trachea). Es scheint, als ob dabei eine Keimversprengung zugrunde läge. Die nicht selten hervortretende Multiplizität der Papillome im Bereich eines Organsystems spricht ebenfalls für das Zugrundeliegen einer besonderen örtlichen Disposition zur Geschwulstbildung.

Der Vollständigkeit halber dürfte wohl die Parasitentheorie Berücksichtigung finden, indem sie für die Entstehung von Geschwülsten, namentlich in den letzten Jahren, herangezogen wurde. Wenn auch wenig Erfolg zu verzeichnen war, so darf man ihr die Existenzberechtigung nicht absprechen. Kürsteiner hat diese Theorie auf die Entstehung der Papillome angewandt, obgleich man sie heute mehr für destruierende Geschwülste, wie Carcinom und Sarkom, reserviert wissen will. Der Erfolg blieb aus und die Theorie wurde als abgetan betrachtet. Mehreren Forschern (Ehrlich, Sticker) ist es gelungen, Geschwülste durch Impfung von einer Neubildung in gesundem Gewebe zu erzeugen (Impfmetastasen von Carcinomen). Das Entstehen anderer Krankheiten, die wir klinisch ganz genau kennen, wie Scarlatina, Lepra, Variola, Morbilli etc., führen wir auf das Vorhandensein von Infektionserregern oder Parasiten zurück, obgleich es noch nicht gelungen ist, die spezifischen Erreger der einen oder andern Krankheit zu identifizieren. Man wird sich in Zukunft noch oft der Parasitentheorie erinnern müssen und ich glaube auch, daß ein Erfolg nicht ausbleiben wird.

Nachdem nun alle ätiologischen Momente für die Entstehung von conjunctivalen Tumoren behandelt sind, möchte ich zu einem Falle übergehen, der in der Literatur schon mehrfach beschrieben wurde.

Es handelt sich um einen Tumor der Conjunctiva bulbi bezw. des Limbus, der ein ganz eigentümliches Verhalten zeigt und große diagnostische und therapeutische Schwierigkeiten machte. In folgendem können wir die Ätiologie unberücksichtigt lassen und uns gleich der pathologischen Anatomie, der Diagnose und der klinischen und pathologisch-anatomischen Beurteilung zuwenden.

Die Anamnese:

Herr Privatier Sch. aus L., ein kräftiger Mann von 65 Jahren, in gutem Ernährungszustande, sucht Hilfe in der Klinik.

Im Jahre 1906 entstand am inneren Lidwinkel, am Limbus, eine Geschwulst, die langsam größer wurde. Für die Entstehung derselben kann keine Ursache angegeben werden. Außer Tränenfluß hat Patient keinerlei Beschwerden.

Befund aus der Krankengeschichte vom 18. Januar 1906:

„Sehleistung beiderseits $^6/_7$. Am Limbus sitzt ein flacher, samtartiger Knoten. Mit der Bindehaut ist er fest verwachsen, auf der Sklera aber frei verschieblich. Er ist von Erbsengröße, ca. 1—$1^1/_2$ mm prominent. Die vordere Augenkammer ist normal tief. Die Pupillen reagieren prompt auf Licht und Convergenz. Ophthalmoskopisch keine Besonderheiten.

Therapie: Die Geschwulst wird abgetragen. Die Conjunctiva genäht. — Glatte Heilung.“

Miskroskopisch wurde festgestellt: „Epitheliom vom Typus der Zottencarcinome.“ (Präparat ist in der Sammlung von Herrn Privatdozent Dr. Stargardt.)

Noch in demselben Jahre, 9 Monate später, kommt Patient wieder.

An der früheren Stelle ist ein „flacher, fleischfarbener Tumor mit zahlreichen radiär gestellten Gefäßen gewachsen. Lappenbildung ist mit dem binocularen Mikroskop nicht zu sehen. Schleistung beiderseits $^6/_{10}$. Die Pupillen reagieren gut auf Licht und Convergenz.“ Ophthalmoskopisch wird beiderseits Linsenkernsklerose konstatiert.

Therapie: Der Tumor wird abgetragen und die Wundfläche cauterisiert. — Es erfolgt glatte, reaktionslose Heilung.

Nach 3 Jahren, am 4. Januar 1910, erscheint Patient Sch. wieder. (Diesen Fall habe ich von jetzt ab selber mit beobachten können.) Er gibt an, daß seit ungefähr einem Vierteljahr sich eine neue Geschwulst aus kleinen Anfängen herausgebildet habe und zwar genau an den Seiten der früheren Tumoren. Zuerst ein kleines Knötchen, jetzt über Bohnengröße.

Befund: Das Lid läßt sich leicht und vollständig schließen. Die Conjunctiva ist leicht entzündlich gereizt. Vom Limbus über die Cornea bis beinahe in den Pupillarbereich hinein einerseits und vom Limbus gegen die Karunkel anderseits sitzt eine große Geschwulst. Direkt am Unterrande des Oberlids (bei geöffnetem Auge) befindet sich eine kleinere von Walzenform, ca. 3 mm lang und $^1/_2$ mm breit. Die große Geschwulst hat zahlreiche Gefäße. Die Form ist ähnlich der einer Himbeere. Die Oberfläche ist etwas höckerig. Nirgends sind Ulzerationen zu sehen. Die Conjunctiva enthält viele Gefäße, die zu der Geschwulst hinführen. Zwischen dem großen und kleinen Tumor erkennt man auf der Conjunctiva deutlich die Stelle, wo frühere Geschwülste gesessen haben. Hier spiegelt die Bindehaut nicht, wie an anderen Stellen.

Die Konsistenz beider Tumoren ist weich und fleischartig. Auf der Unterlage sind beide frei verschieblich. Der Augapfel zeigt weiter keine anderen pathologischen Veränderungen.

Therapie: Beide Neubildungen werden abgetragen unter Cocain-Adrenalinanaesthesie. Trotzdem blutet es heftig während der Operation. Die Bindehaut wird mit drei Nähten wieder vereinigt. Verband doppelseitig, um das Auge der Blutung wegen ruhig zu stellen. Tags darauf ist der Bulbus etwas gerötet. Die Heilung erfolgt glatt und reaktionslos.

Nach vier Wochen stellt sich der Patient wieder vor. Er klagt über Brennen im Auge. Er hätte das Gefühl, als ob etwas im Auge wäre (Fremdkörpergefühl). Dabei immer Tränenfluß.

Die äußere Besichtigung ergibt folgendes:

Das Auge ist etwas gereizt. An der Stelle, wo die Tumoren gesessen haben, spiegeln Conjunctiva und Cornea nicht mehr. Das Epithel ist gerieft.

In der Conjunctiva, am Rande des Unterlides, etwas unter demselben, sitzt ein flacher Knoten direkt neben der früheren Stelle. Es erweckt den Eindruck, als ob der Tumor wieder gewachsen wäre. Auf der Unterlage ist der Knoten leicht verschieblich; fühlt sich feigig an.

Die einem Fremdkörper ähnliche Geschwulst wird gleich entfernt, was leicht gelingt. Sie bildet eine kugelige Masse, die leicht eindrückbar ist. Patient wird ambulant weiter behandelt.

Die ersten Präparate werden in Formol und aufsteigendem Alkohol gehärtet und durch Xylol, Xylolparaffin in Paraffin eingebettet.

Das letzte Präparat, die fremdkörperähnliche Geschwulst, wird kurz in Formol gehärtet, dann in Wasser gebracht zu Gefrierschnitten.

Nach der ersten Untersuchung des Auges war man sich nicht klar, als was die Geschwulst angesprochen werden sollte. Der Gefäßreichtum ließ die Vermutung zu, daß die Neubildung eine reine Gefäßgeschwulst, ein Peritheliom sein

könnte. Der Gedanke an das rezidivierende Auftreten und das verhältnismäßig schnelle Wachstum, ebenso wie der Sitz des Tumors ließ die Neubildung als bösartig, als ein malignes Epitheliom erkennen und zwang so den Operateur, gründlich und vorsichtig mit der Therapie zu sein.

Die mikroskopische Untersuchung ergab ein ganz anderes Resultat. Die Mikrophotographien von dem ersten Tumor sind von 5 μ dicken Paraffinschnitten aufgenommen und sind sämtlich I—VI nach van Gieson resp. Eisenhämatoxylin-van Gieson gefärbt.

Fig. I (25fache Vergrößerung; nach van Gieson gefärbt) soll ein Übersichtsbild darstellen. Es sind auf dem Schnitte drei hervorragende Zapfen getroffen. Dieselben bestehen aus bindegewebigen und epithelialen Anteilen. Beide Gewebsarten sind deutlich voneinander getrennt. Nirgends ist eine Stelle zu entdecken, an der das Epithel in das äußerst gefäßreiche Bindegewebe eindringt.

Das Bindegewebe bildet bald kurze, dicke und plumpe, zylindrische oder kegelförmige, kolbig angeschwollene oder in stumpfe Finger auslaufende Exereszenzen, die relativ breitbasig aufsitzen. Bald entstehen schlankere Gebilde mit langen und schmächtigen Auswüchsen, bald sind es komplizierte Sprossungen des Blutgefäßbindegewebsapparates, die sich reichlich baumartig verästeln. In allen Verzweigungen des Tumors werden Gefäße angetroffen, die dann häufig erweitert sind, und deren Gefäßscheiden Infiltration zeigen. [Deutlicher auf Fig. II (50fache Vergrößerung nach van Gieson).]

Ein primäres Auswachsen des Blutgefäßbindegewebsapparates dürfte hier wahrscheinlich sein, um so mehr, als hier am Orte der entstandenen Geschwulst (die Conjunctiva) vielfach entzündliche Reize ursächlich in Frage kommen, die vor allem das Bindegewebe treffen.

Fig. II, die 50fache Vergrößerung von fingerartigen Partien der Geschwulst, zeigt auf das beste, daß ein ausgiebiger Proliferationsprozeß des Bindegewebes und der Ge-

fäße vorhanden sein muß. Es scheint auch, daß nur soviel Epithel neugebildet worden ist, als zur Überkleidung des mächtig entwickelten Grundstockes unbedingt nötig ist. Zum mindesten darf man annehmen, daß ein gleichzeitiges und gleich schnelles Wachstum zwischen Bindegewebe und Epithel besteht. Nach dieser Auffassung wäre das Bindegewebe resp. der Gefäßapparat unbedingt das primäre, und die Epithelbildung nur eine Folge der Bindegewebswucherung.

Es ist aber nicht in Abrede zu stellen, daß bei dieser Art von Wucherung das Epithel mächtig entwickelt ist, so daß man umgekehrt das Epithel oder die Wucherung des Epithels als das primäre bezeichnen kann. Diese primäre übermäßige Anhäufung von Epithel an der Oberfläche (Fig. I und II) könnte ohne Frage das darunterliegende Bindegewebe zur Wucherung veranlaßt haben, so daß infolge von Raumbeschränkung dem Bindegewebe nichts anderes übrig blieb, als ohne zu wachsen, sich fingerartig auszustülpen. Häufig ist diese Art der Neubildung bei den Hyperkeratosen der Haut. Würde der Reiz des Epithels auf das Bindegewebe noch intensiver sein, so könnte das Bindegewebe einfache und komplizierte Wucherungen bilden (Papillenbildung).

Diese Geschwülste können sich in jedem wucherungsfähigen Gewebe (dazu gehört auch die Conjunctiva) bilden und sie müssen nach dem Gesagten eine unregelmäßige Oberfläche zeigen. Sie bilden sich durch Proliferation von Gewebszellen, kombiniert mit einer Neubildung von Gefäßen. In entwickeltem Zustande bilden sie meist gegen die Umgebung abgegrenzte Gewächse; doch können dieselben auch ohne scharfe Grenzen in das Nachbargewebe übergeben.

Diese Art von Neubildung resp. Gewebsbildung, die an der Oberfläche der Haut oder Schleimhaut zu Vergrößerung oder Verzweigung der dort vorhandenen Papillen führt, oder neue Papillen entstehen läßt, gehört zu den warzigen, verrukösen, papillären Tumoren oder Papillomen. Bei all diesen Geschwülsten ist das Deckepithel beteiligt und zeigt auch

einen papillären Charakter. Geschwülste mit mehr tubulösem oder alveolären Typus heißen Adenome.

Abarten, bei denen durch Erweiterung der Drüsenlumina Zysten, oder durch papilläre Aussprossung des Epithels und Bindegewebes in die Drüsen und Drüsenlumina hinein komplizierte Strukturen entstehen, also gewissermaßen eine Kombination zwischen Papillom und Adenom, werden in die Gruppe der papillären Adenome oder papillären Zystome untergebracht.

Bei der vorliegenden Geschwulst sind sowohl das Deckepithel als auch das Bindegewebe beteiligt. Der Blutgefäßbindegewebsapparat zeigt hier verschieden gestaltete Auswüchse und stellt nur eine Oberflächenvergrößerung des Bindegewebes durch Faltenbildung dar.

Fig. III zeigt die 250fache Vergrößerung einer Papille (Eisenhämatoxylin-van Gieson). Deutlich ist die Verteilung von Epithel und Bindegewebe zu sehen. Das ganze Bild erweckt den Eindruck, als ob zwei Gewebsarten einander entgegenwucherten. Welcher Teil für sich wohl die Veranlassung ist, kann nicht festgestellt werden. Vielleicht darf man aus der Gefäßanordnung einen Schluß ziehen. Im Bilde sind mehrere getroffen und zwar nicht in Längsrichtung, sondern etwas schräge. Die Gefäßscheiden sind infiltriert, so daß eine Gefäßerkrankung anzunehmen wäre. Man könnte in Versuchung kommen, ein Peritheliom zu diagnostizieren, eben wegen dieser Infiltration der Gefäßscheide. Dagegen spricht die Erfahrung, die lehrt, daß Papillome häufig Infiltration der Gefäßscheide zeigen und die Gefäße in fast allen Schnitten erweitert gefunden werden. Die Proliferation der Geschwulst muß auch eine starke Entwicklung der Gefäße hervorrufen. Ferner sind Peritheliome bei den pathologischen Anatomen sehr in Mißkredit geraten, weil diese Art von Neubildung sehr selten ist und ein großer Teil der bis jetzt veröffentlichten und beschriebenen Peritheliome der Kritik nicht standhalten konnte. Der Gefäßreichtum darf hier nicht

zum Schluß auf eine Gefäßgeschwulst führen, sondern dazu, daß das Bindegewebe die primäre Wachstumsstätte ist, sekundär auch die Gefäße dazu gebracht hat, und beide gemeinsam auf das Epithel einwirkten und zur Wucherung bewogen haben. Ein Papillom kann auch sehr gefäßreich sein und so eine Gefäßgeschwulst vortäuschen. Wenn ein Peritheliom vorgelegen hätte, so wäre es als bösartig längst erkannt und bei der heutigen radikalen Therapie entfernt worden, so daß ein weiteres Wachstum unmöglich geworden wäre. Es drängt sich uns hier die Anschauung auf, daß das Bindegewebe wohl ausschließlich der treibende Faktor ist für die Entstehung dieser Neubildung.

Fig. IV. 25fache Vergrößerung. Gefärbt mit Eisenhämatoxylin-van Gieson. Der Schnitt ist senkrecht zu den früheren der Präparate I—III geführt. Dabei sind die fingerartigen Ausstülpungen abgeschnitten worden und es entstehen kleine Krater. In der Mitte ist das Bindegewebe mit den Gefäßen und darum gruppiert sich das Epithel. (Deutlicher auf Fig. V.) Im Grunde, nach unten, erkennt man als hellere Partie das Bindegewebe resp. Teile der Conjunctiva. An zwei Stellen sieht man das Einwachsen des gewucherten Bindegewebes in das Epithel. An dieser Stelle sind beide Komponenten scharf gegeneinander abgesetzt. Das Bild eines Papilloms wird immer deutlicher.

Fig. V ist die 250fache Vergrößerung der Krater von Fig. IV. In dem großen Klumpen von Zellen erkennt man in der Mitte die lichtere bindegewebige Partie und darin vier Gefäße. Die Gefäßwände sind infiltriert, so daß das Gefäßlumen beinahe ein unregelmäßiges Aussehen bekommt. An der Grenze, wo die Papillen zusammenstoßen, sind die Kerne spärlicher; dafür ist aber die Zellkontur um so klarer. Es erweckt den Eindruck, als wären hier Schuppen aufgeklebt. Diese Partie stellt die beginnende Verhärtung (Xerosebildung) dar, wodurch die Diagnose noch mehr gesichert wird.

Es wäre wohl angebracht, mich darüber zu äußern, warum wohl die Diagnose so schwer zu stellen war und warum diese Neubildung nicht als Papillom (Warze) sofort erkannt wurde.

Man ist der Ansicht, unter Warzen nur diejenigen Gebilde verstehen zu müssen, die die Oberfläche überragen und deren Oberfläche selbst den Zusammenhang verloren hat, so daß eine Zerklüftung zustande kommt und dadurch die Gestalt eines Borstenpinsels zu erkennen ist. Dieses Vorkommen und diese Entwicklung ist häufig bei den Warzen auf den Händen, seltener im Gesicht, wenn man von der Verruca senilis absehen will.

Welchen Namen soll nun die Neubildung führen? Wie ich schon sagte, wird unter Papillom etwas anderes erwartet, als eine solche Geschwulst. Es handelt sich ja hier um einen Tumor, der sowohl epitheliale als auch bindegewebige Anteile hat, und diese Komponenten stehen in gleichem Verhältnis. Es kann ohne wesentliche Vermehrung des Bindegewebes das Epithel wuchern und dasselbe kann durch diesen kleinen Reiz ohne jede Gesetzmäßigkeit die Rolle des wilden Wachstums annehmen und das Bindegewebe zerstören. Wiederum durch diesen Reiz, vom Epithel aus, kann auch das Bindegewebe wuchern, aber ohne reguläre, formbestimmende Einflüsse. Am besten ist es deshalb, diese Neubildung nach den beiden Komponenten als fibro-epitheliale zu benennen.

Als „Epitheliom vom Typus der Zottencarcinome“ wurde die Geschwulst zuerst bezeichnet. Dagegen ist folgendes einzuwenden: „Die Bezeichnung Epitheliom trifft nicht völlig für diese Geschwülste zu, da es sich um ein kombiniertes Wachstum von Epithel und Bindegewebe handelt; außerdem wird der Name „Epitheliom“ auch heutzutage noch vielfach für Carcinom, insbesondere für das Carcinom der Haut gebraucht. Da also diese Bezeichnung einerseits ungeeignet ist, andererseits zu Mißverständnissen Veranlassung geben kann, sollte man besser ganz von ihrer Verwendung absehen. Auch

der Name „Papillom“ ist nicht sehr glücklich, da er sich lediglich an das rein äußerliche Moment der Papillenbildung hält und über die gewebliche Zusammensetzung der betreffenden Geschwülste nichts sagt“ (Borst).

Wann also die Diagnose Epitheliom vom Typus der Zottencarcinome gestellt wurde, so sollte das soviel bedeuten, als daß es sich um eine papillomatöse Wucherung handele, die Neigung zeige, bösartig zu werden, d. h. in ein Carcinom auszuarten.

Da aber all die Rezidive nirgends auf ein Carcinom schließen lassen, so dürfte es sich um einen Irrtum handeln, der ja indirekt schon zugestanden ist, indem bei dem immer wiederholten Wachstum niemals der Versuch gemacht wurde, durch Radikaloperation die weitere Ausbreitung zu verhindern.

Stellte man sich vor, daß beide Gewebsarten eine Zeitlang gleichmäßig und gesetzmäßig wucherten, dann aber plötzlich die regelmäßige Symbiose zwischen Epithel und Bindegewebe aus unbekannten Gründen aufhören würde und das Epithel allein in eine stärkere Wachstumsdegeneration geriete, so wäre der Übergang einer fibro-epithelialen Geschwulst in eine krebsige anzunehmen.

O. Kopetzky v. Rechtperg beschrieb in v. Graefe's Archiv für Ophthalmologie Band 51 S. 117 einen Fall von einem carcinomatös degenerierten Papillom der Bindehaut. Dieser Fall steht in der Literatur fast einzig da und dagegen dürfte man einige Bedenken äußern. Wenn es sich um ein Papillom gehandelt hat, so kann es durch erhöhte Tendenz zum Wachsen und häufige Rezidive den Charakter einer bösartigen Geschwulst vortäuschen. Niemals könnte aus einer gutartigen Geschwulst auf ganz derselben Grundlage und mit derselben Zusammensetzung plötzlich eine bösartige werden. Es kann aber auch von Anfang an schon eine bösartige Neubildung gewesen sein, die nur den äußeren Anschein eines Papilloms gewahrt hat. Als dritte Möglichkeit könnte noch in Frage kommen, daß es sowohl ein Papillom wie

auch ein Carcinom gewesen ist, indem die eine Neubildung auf der andern wucherte und das Papillom wohl den größten Anteil daran hatte. Über solche Fälle liegen Berichte von v. Büngers und Billroth vor.

Wozu ist nun ein Fibroepitheliom zu rechnen, zu den Fibromen oder Epitheliomen, oder nimmt diese Neubildung gar eine Sonderstellung ein? Dies zu entscheiden bin ich nicht in der Lage. Darüber sind sich bis auf den heutigen Tag die Gelehrten noch nicht einig.

Virchow will die Papillome zu den Fibromen gerechnet wissen, weil für ihn die Entwicklung des Bindegewebes offenbar die Hauptsache war.

Pfannenstiel, Eberth, Kürsteiner u. a. haben sich für eine primäre Wucherung des Epithels ausgesprochen. Birch-Hirschfeld will aus entwicklungsgeschichtlichen Gründen dem Epithel die Initiative des Wachstums zuschreiben. Pečirka will bei einigen Hautpapillomen neben einer primären Wucherung des Bindegewebes auch eine solche der Blutgefäße festgestellt haben. Biedermann glaubt an eine Proliferation des Bindegewebes. Das Epithel vermehre und verdicke sich nur soweit, als es die Bedeckung der neugebildeten Bindegewebsflächen erfordere.

Welche Ansicht nun richtig ist, kann man an der Hand dieses einen Falles nicht entscheiden. Den Präparaten zufolge konnte man an eine primäre Wucherung des Bindegewebes denken. Mit dieser Frage will ich mich nicht weiter beschäftigen, sondern sie der Forschung überlassen.

Mathieu zeigt im Archiv für Augenheilkunde Band 45 S. 223 drei epibulbäre Tumoren, die er zu den Papillomen zählt. Er beschreibt die Zellarten, die das Epithel aufweist. In der Tiefe zwischen den einzelnen Papillen findet er rundliche, auch zylindrische Zellen, während an den Spitzen der Papillen dieselben einen deutlichen Plattenzellenüberzug bilden. Becherzellen will er auch gefunden haben, und nach dem

Auftreten dieser will er den Schluß auf Gutartigkeit oder Bösartigkeit ziehen.

Unter den Papillomen treffen wir auf Gewächse, die in das Gebiet der hyperplastischen Neubildungen und nicht unter die echten Geschwulste gerechnet werden sollten. Die große Selbständigkeit, die einer Geschwulst eigen ist, ist bei dieser Art Neubildung weder im Bau, noch im Wachstum gewahrt. Die Grenze zwischen Hyperplasie und autonomer Geschwulstbildung ist sehr schwer zu ziehen, namentlich auf dem Gebiete der epithelialen Neubildungen.

Das klinische Verhalten aller dieser Neubildungen, vor allem derjenigen, die als Hyperplasien aufzufassen sind, ist ein relativ gutartiges.

Die echten, autonomen papillomatösen Neubildungen zeigen nach der Exstirpation häufig Rezidive, die trotz wiederholter Entfernung wieder auftreten. Diese Papillome entpuppen sich später nicht allzu selten als Carcinome. Es ist aber nicht anzunehmen, daß das vorher gutartige Papillom plötzlich seine Wachstumseigenschaften ändert und carcinomatös degeneriert, sondern es handelt sich bei Beginn der Erkrankung um eine carcinomatöse Form von Papillom, oder Papillom und Carcinome sind zusammen auf einer Geschwulst. (Fall von v. Büngners, Wagenmann und Billroth.)

Was den Gefäßapparat anbetrifft, so kommt es häufig vor, daß bei stark entwickeltem Epithel ein dünner Bindegewebsgrundstock besteht, der massenhaft Gefäße führt. Es finden sich auch diffuse und herdweise Leucocyteninfiltrationen, die die Gefäße bis in die feinsten Papillen und Verzweigungen hinein verfolgen. Im allgemeinen ist im Zentrum der periphersten Papillen eine capilläre Gefäßschlinge. Manche Papillen haben in ihrem Inneren nicht allzu selten ein ziemlich verzweigtes Gefäßnetz (Wundernetz). Die Gefäße können unter einer so dünnen Epithelschicht liegen, daß letztere bei ganz geringem Lidschlag oder durch kleine Fremdkörper verletzt wird und die Gefäße zu bluten beginnen und manchmal

sehr beträchtlich bluten. Diese Erscheinung ist bekannt als „blutiges Weinen“.

Sehr gefäßreiche Papillome sind von Loktjew, Lang, Risley und Shumway entfernt worden. Alle haben die Geschwulst als Papillom bezeichnet.

Am Auge sind Papillome mit typischer Verhornung (Xerosebildung) wenig gesehen und beschrieben worden. Best berichtet über Papillome weicher und harter Art, aber ohne typische Verhornung; meist nur Abplattung der Zellen.

Fuchs, Elschnig und Saemisch in Lehrbuch Graefe-Saemisch berichten übereinstimmend nur von Papillomen mit breitaufsitzender Basis. Gestielte Tumoren beschreiben sie nicht. Fuchs will aus einer massenhaften Zunahme von Epithel auf eine Atrophie des Bindegewebes schließen, die durch den Druck, den das Epithel ausübt, zustande kommen soll. Durch diese Schrumpfung sollen die Gefäße auseinandergezogen werden, so daß man sie immer erweitert findet.

In vorliegendem Falle wurde nach vier Wochen dem Patienten noch eine kugelige, teigige Geschwulst aus der Conjunctiva entfernt.

Die Gefrierschnitte wurden mit Hämatoxylin-Eosin behandelt.

Es war eine Zyste mit flüssigem, wasserklarem Inhalt. Die Zystenwand war ganz dünn. Zellen mit deutlichem Zellkern waren dem Lumen zugekehrt. Es waren kubische Zellen; bei näherer Betrachtung zeigte es sich, daß die Zellen ursprünglich Zylinderzellen waren, die durch den Druck im Innern der Zyste so abgeplattet wurden, ähnlich den Zellen der Harnblase in gefülltem und leerem Zustande. An einer Seite geht das Epithel der Zystenwand auseinander.

Es frägt sich nun, woher diese Zyste kommen kann. Darüber geben die Bilder II und VI die nötigen Aufklärungen. Zwischen zwei Papillen sind in der Tiefe Konglomerate von zylindrischen Zellen. Durch das Zusammenlegen der beiden

Papillen durch den äußeren Druck, der auf der ganzen Geschwulst lastet, sind beide miteinander verwachsen. In der Tiefe sind die zylindrischen Zellen, die etwas Sekretion haben. Der Flüssigkeitsdruck wird im Innern recht groß und drängt alle Zellen auseinander und plattet sie ab. Es entsteht dann ein Lumen. Das Bild VI zeigt diese Art der Entstehung einer Zyste auf das deutlichste. Es war auch hier eine Retentionszyste. Das Vorkommen solcher Zysten beschreibt v. Rindfleisch gelegentlich einer Besprechung eines vom orificium uteri in die Scheide eingewachsenen Papilloma cysticum. Er macht auf diese sonderbare Entstehungsart von drüsigen Räumen und Zysten durch Schluß und sekundäre Dilatation von Interpapillarspalten aufmerksam. Das Zustandekommen stellt er sich vor durch Verwachsung der konvexen Berührungsflächen einer Gruppe von benachbarten zylindrischen Papillen, welche infolge des Druckes, unter welchem die Geschwulst zu wachsen gezwungen ist, dicht zusammengepreßt liegen. Dadurch zerfällt der offene Interpapillarraum in eine Anzahl kleiner, röhrenförmiger Rezessus, welche sich von tubulösen Drüsen nur dadurch unterscheiden, daß sie auf dem Querschnitt nicht rund, sondern durch drei oder vier einspringende Bogenlinien, die konvexen Oberflächen der zusammenstoßenden und zusammengewachsenen Papille, begrenzt sind.

Bei weiterer Einwirkung des zur Papillenverschmelzung führenden Druckes können die röhrenförmigen Interpapillarräume an ihrer äußeren Mündung oder irgendwo in ihrer Kontinuität abgesperrt werden, wodurch dann kugelige Retentionszysten entstehen.

Derartige Zysten sind von Wentzel, und „zystische Epitheliome“, d. h. nach der früheren Auseinandersetzung Fibroepitheliome oder Papillome, sind noch von Parinaud, Kalt, Panas, Best und Klein beschrieben worden. Das Oberflächenepithel hat Sprossen und Zapfen, die in das Lumen hineinragen.

Best will durch das Auftreten der Zysten in der Conjunctiva zur Nachforschung nach versprengten Schweißdrüsen selbst auffordern.

Wolters glaubt, daß diese Zysten zum größten Teil aus dem Deckepithel oder aus den Haarbälgen und Talgdrüsen hervorgehen.

Für die Entstehung dieser Zysten dürften in Frage kommen:

1. Zerfall zentraler Zellen und Bildung von Sekret durch die inneren Begrenzungszellen der Zyste. Dafür spricht das Vorkommen von leicht körnigen mit Eosin sich färbenden Massen, sowie der hyalinen Kugeln.

2. Auswachsen durch Transsudation aus der Umgebung in die Zyste hinein (nach Stoewer).

3. können große, protoplasmareiche blasse Zellen, die wie Drüsenepithelien aussehen, die Sekretion verursacht haben.

Einen ähnlichen Fall mit Zystenbildung (mit Tafeln) beschreibt Mathieu im Archiv für Augenheilkunde Band 45 Seite 228.

Aus der ganzen Abhandlung dürfen wir den Schluß ziehen, daß es sich um eine fibroepitheliale Neubildung handelt, die in ihrem Verlaufe Zysten bildet und oft Rezidive verursacht und schlechtweg als Papillom bezeichnet wird.

Als letztes käme noch die Beurteilung des Charakters der Geschwulst in Frage. Über diesen Punkt, ob gut- oder bösartig, kann man sehr im Zweifel sein. Es ist hier nach zwei Gesichtspunkten zu urteilen: 1. pathologisch-anatomisch und 2. klinisch.

Pathologisch-anatomisch darf man ohne Einschränkung behaupten, daß es sich um eine ganz gutartige Neubildung handelt, bei der weder Epithel noch Bindegewebe die Neigung zeigen, zu entarten oder ineinander zu wuchern und destruierende Eigenschaften anzunehmen.

Dem pathologisch-anatomischen Verhalten steht das klinische schroff gegenüber. Hier ist es ziemlich schwer zu

sagen, wo die Gutartigkeit aufhört und die Geschwulst bösartig wird. Dies richtet sich nach den Schädigungen und Beeinträchtigungen der Sehkraft oder Störungen im Allgemeinbefinden des Auges. Dem Auginneren wird ja die Neubildung keinen Schaden tun können; wohl aber kann durch das unbeschränkte Wachstum über die Cornea und Pupille hinweg das Auge vom Sehen vollständig ausgeschaltet werden. Ferner kann die Wucherung so groß werden, daß eine Behinderung im Lidschluß eintritt. Rezidive können so häufig auftreten und bei jeder Operation kann die Möglichkeit einer Wundinfektion gegeben werden, so daß durch das Auge das Leben des Patienten gefährdet werden kann.

Schon nach den häufigen Rezidiven wäre eine radikale Operation am Platze. Es mußte das Auge enukleiert und bei vorgeschrittenen Fällen ev. die ganze Orbita exenteriert werden. Diese Maßnahmen richten sich aber ganz nach dem Standpunkte des Operateurs, noch mehr aber nach der Willenskraft des Patienten.

Solche Exenterationen werden von Fage im Jahrbuch für Ophthalmologie (57) infolge häufiger Rezidive beschrieben. Ebenso referiert Heine über einen ähnlichen Eingriff, der von Poulard (Jahrbuch der Ophthalmologie 1905) veröffentlicht wurde.

In jedem Falle muß eine genaue mikroskopische Untersuchung der abgetragenen Stücke stattfinden und nachgesehen werden, ob nicht unter dem harmlos aussehenden Papillom eine maligne Neubildung, ein Carcinom sitzen kann. In diesem Augenblick wäre die Frage nur durch eine radikale Operation, die Enukleation bezw. die Exenteration zu lösen.

In vorliegendem Falle dürfen wir ruhig eine abwartende Therapie einschlagen, zumal wir den Patienten jederzeit überwachen können.

Zum Schluß gestatte ich mir, meinem hochverehrten Lehrer, Herrn Professor Dr. L. Heine, für die Anregung und gütige Überlassung des Materials zu dieser Arbeit meinen verbindlichsten Dank auszusprechen.

An dieser Stelle möchte ich auch Herrn Dr. Schuhmacher, Oberarzt der Königlichen Augenklinik, und Herrn Dr. Wilke für die Belehrungen und Unterstützungen beim Anfertigen der mikroskopischen Präparate bedankt wissen. Ebenso danke ich Herrn Dr. Reiner Müller für die Mikrophotographien, die dieser Arbeit beiliegen.

Erklärung der Mikrophotographien.

Fig. I. Färbung nach van Gieson. 25fache Vergrößerung.

Stellt dar einen Längsschnitt durch den ganzen Tumor. Die Papillen sind nicht genau in der Längsrichtung getroffen, sondern etwas schräge, wie dies an den Gefäßlumina zu sehen ist.

Wucherung von Epithel und Bindegewebe scharf gegeneinander abgesetzt. Nirgends Übergang. Deutliche Papillenbildung.

Fig. II. Färbung nach van Gieson. 50fache Vergrößerung.

Zwei Papillen aus Fig. I. Epithel und Bindegewebe scharf voneinander getrennt. In den Buchten zweier Papillen Verwachsung und Zystenbildung beginnend. Die mittlere Partie des Epithelklumpens ist heller und die Kerne liegen weiter auseinander. Verdrängung. Am Rande stehen die Kerne dicht beisammen.

Vielleicht kämen die beiden großen Papillen auch zur Verwachsung, wenn der Druck, der auf der Geschwulst lastet, größer würde.

Fig. III. Eine Papille, 500fach vergrößert; gefärbt nach van Gieson.

Deutlich ist die Schichtung des Epithel. An den tieferen Partien mehr zylindrisches Epithel; an der Spitze mehr platt. Abplattung durch Druck.

Bindegewebe ist stark gewuchert.

Um die erweiterten Gefäße Zellinfiltration.

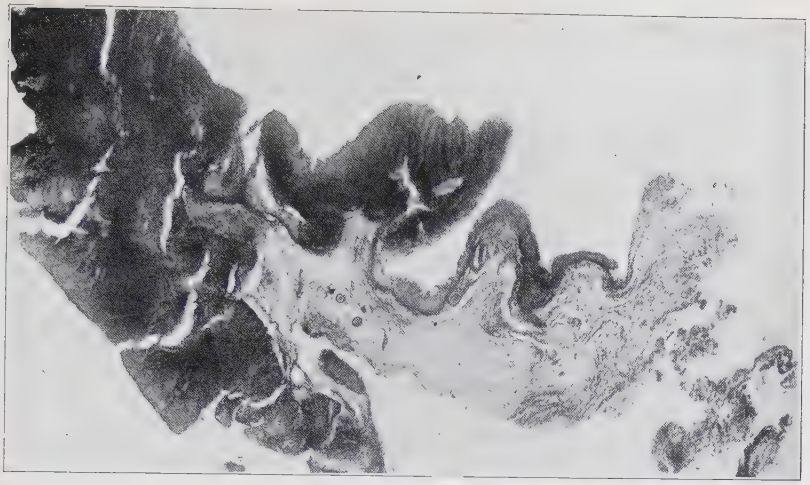

Fig. I.

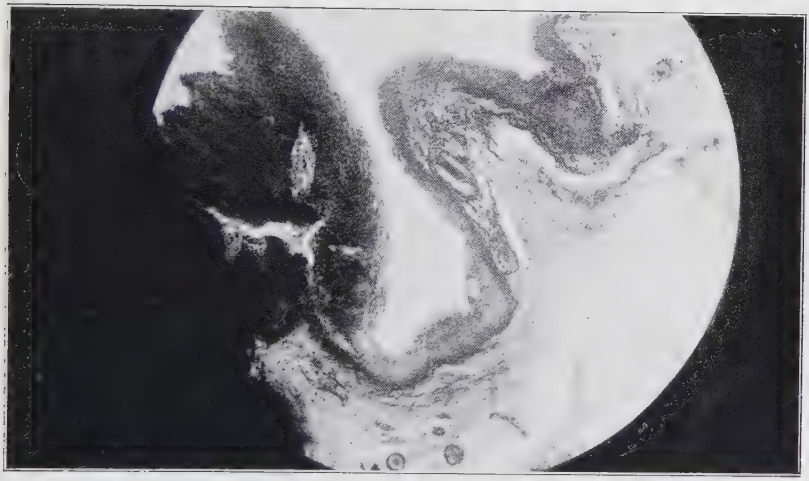

Fig. II.

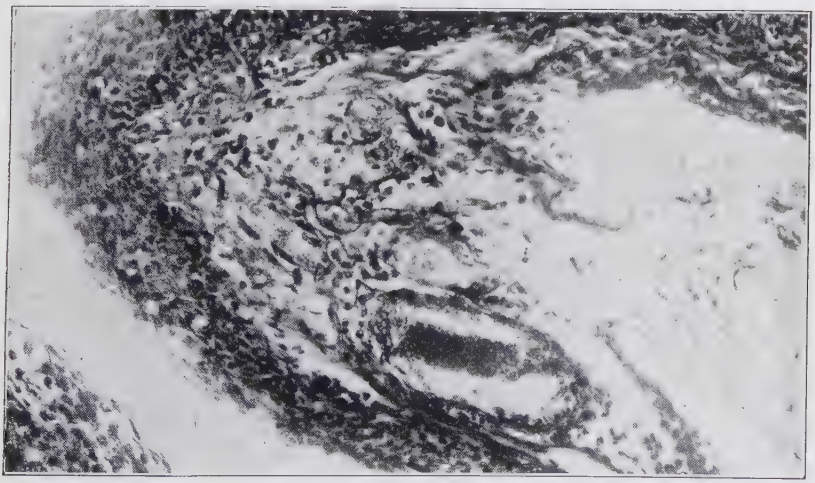

Fig. IV. Färbung: Eisenhämatoxylin, van Gieson.
50fache Vergrößerung.

Die Papillen sind im Querschnitt getroffen. Das oberste Stück des Papillenkegels ist abgeschnitten, und die Papillen erscheinen kraterförmig. Bindegewebe und Epithel deutlich getrennt. Nirgends gehen Epithelstränge in das Bindegewebe hinein und durchwachsen dieses, wie bei Carcinom.

Fig. V. Färbung: Eisenhämatoxylin, van Gieson.
250fache Vergrößerung.

Die Kraterbildung der geköpften Papillen tritt gut hervor.

Zwischen zwei zusammenstoßenden Papillen ist die beginnende Verhornung zu sehen; zum Teil ist dieselbe schon eingetreten.

Keine Mitosen, die auf Bösartigkeit des Tumors schließen ließen.

Fig. VI. Färbung: Eisenhämatoxylin, van Gieson.
250fache Vergrößerung.

Das Zusammenwachsen zweier Papillen ist hier deutlich. Von dem Bindegewebe werden dieselben gleichsam zusammengeschoben, da die ganze Geschwulst unter hohem Druck steht. Es ist auch die beginnende Zystenbildung zu ersehen. Die Zellen weichen nach der Peripherie zurück.

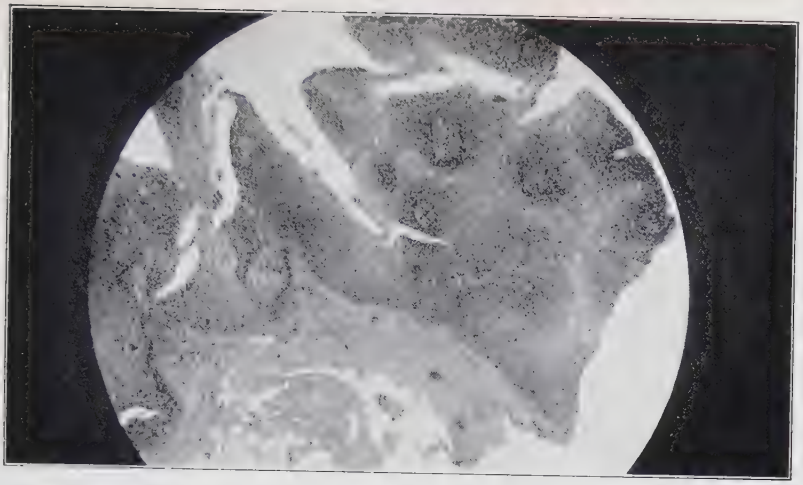

Fig. IV.

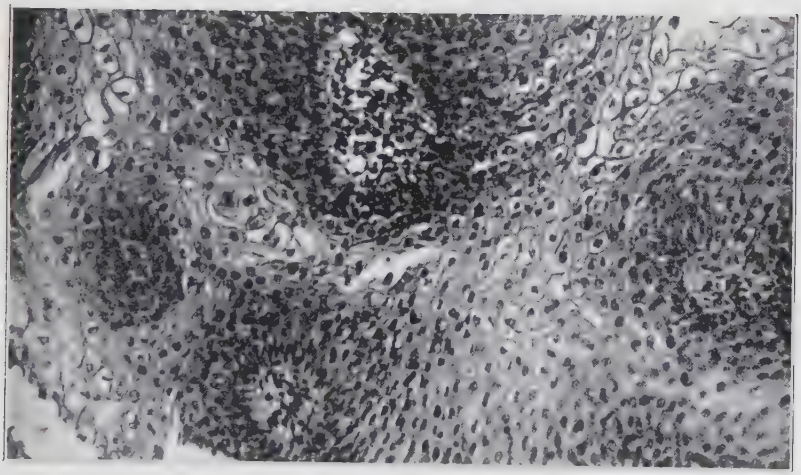

Fig. V.

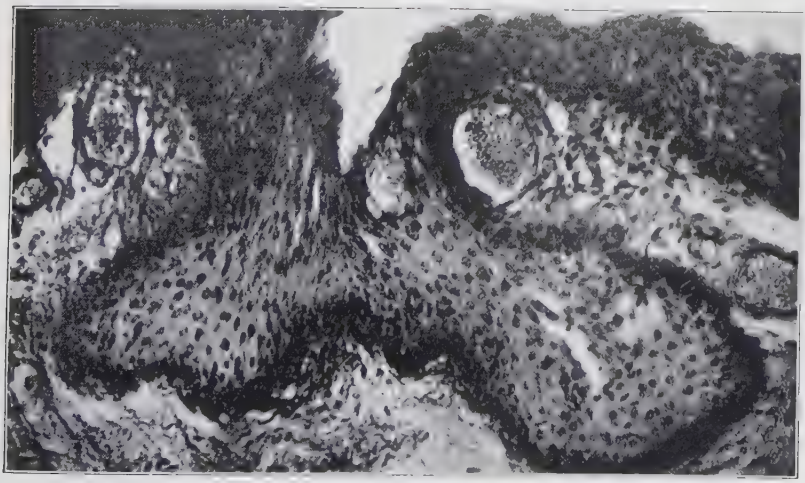

Fig. VI.

Literatur.

1. Axenfeld: Lehrbuch der Augenheilkunde, S. 337 u. S. 386.
2. Berthold: Zur Casuistik der an den Hornhautgrenzen vorkommenden Carcinome und Sarkome. v. Graefe's Archiv für Ophthalmologie, XIV. Bd. 3, 1868.
3. Best: Über gutartige zystische Epitheliome der Bindehaut. Beiträge zur Augenheilkunde. Heft 37, S. 46.
4. Borst: Die Lehre von den Geschwülsten. Bd. II. Epitheliale Geschwülste, S. 510.
5. Burkhardt: Beiträge zur Lehre von den Grenztumoren von Conjunctiva und Cornea. Inaug.-Dissertation, Basel 1894.
6. Caspar: Über maligne Geschwülste epithelialer Natur auf dem Limbus conjunctivae. Archiv für Augenheilkunde, XXIV. 1892.
7. Cosmettatos: Papillome de la conjunctive bulbaire ayant envahi la cornée. Annal. d'oculist. T., CXXXIII. p. 39.
8. Czermak: Bindehautgeschwüre. Münch. Med. Wochenschrift, 1905, S. 731.
9. Dupuy-Dutemps: Papillomes du sac lacrimal et papillomes de la conjunctive. (Soc. d'ophth. de Paris.) Recueil d'ophth. p. 37.
10. Elschnig: Über die polypenähnlichen Geschwülste der Bindehaut. Archiv für Augenheilkunde, XIX. S. 63.
11. Fergus: Maligne Conjunctivalerkrankungen. Jahresber. d. Ophth. (Nagel) 1905, S. 508.
12. Fontan: Des adeno-papillomes de la conjunctive. Recueil d'ophth. 1881.
13. Foster: Über unpigmentierten Naevus der Bindehaut. Klinische Monatsblätter für Augenheilkunde, 42. Jahrg. I. S. 525.
14. Fuchs: Lehrbuch der Augenheilkunde. 9. Aufl. 1903, S. 148. — Über das Papillom der Conjunctiva. Archiv für Augenheilkunde, XX. S. 407. — Zur Anatomie der Pinguecula. v. Graefe's Archiv für Ophthalmologie, Bd. 37, 3, S. 143. — Über das Pterygium. v. Graefe's Archiv für Ophthalmologie, Bd. 38, 2, S. 1—90.
15. Gaßmann: Fünf Fälle von Naevi cystepitheliomatosi disseminati. Archiv für Dermat. u. Syphil., Bd. 58 S. 175.
16. Graefe-Saemisch: Handbuch der gesamten Augenheilkunde. 2. Aufl., 4. Kapitel, Teil I.

17. Grunert: Fünf Fälle von Papillom der Bindehaut. Klinische Monatsblätter für Augenheilkunde, 1899, S. 111.
18. Heine: Krankheiten der Bindehaut. Jahresbericht der Ophthalmologie, 1905, S. 508 (Nagel), und 1906, S. 408.
19. Hirsch: Der unpigmentierte Naevus der Bindehaut. Zeitschrift für Augenheilkunde, IV. S. 25.
20. Hirschberg und Birnbacher: Ein Fall von condylomähnlichem Papillom der Bindehaut. Zentralblatt für praktische Augenkeilkunde, 1884.
21. Kalt: Sur une tumeur épithéliale benigne de la conjunctive bulbaire. Archiv für Ophthalmologie, IX. S. 158.
22. Kopetzky v. Rechtperg: Beitrag zur Kenntnis der papillomatösen Geschwülste der Bindehaut. v. Graefe's Archiv für Ophthalmologie, LI. S. 115.
23. Kroschinsky: Zur Lehre von den polypoiden Geschwülsten der Conjunctiva. Inaug.-Dissert., Greifswald 1894.
24. Lagrange: Des tumeurs primitives de la cornée. Archiv für Ophthalmologie, XIX. 4, 1899.
25. Lagrange et Maget: Du papillom de la conjunctive. Annal. d'oc. Tc., XIX. p. 29.
26. Le Buanec: Über epibulbäre Tumoren. Jahresbericht d. Ophthalmologie, 79. 1905.
27. Lesser: Hautkrankheiten. XI. Aufl. 1904, S. 266.
28. Magnus: Ein Fall von papilloma conjunctival. Klin. Monatsblätter für Augenheilkunde, 83. S. 384.
29. Mathieu: Beitrag zu den Tumoren des Limbus. Archiv für Augenheilkunde, LV. S. 223.
30. Panas: Traité des maladies des yeux, S. 299 u. 297.
31. Parinaud: Dermoépithéliome de l'oeil. Archiv für Ophthalmologie, IX. S. 349.
32. Parisotti: Contribution à l'étude des tumeurs benignes de la conjunctive. Recueil d'ophth., 1884, p. 575.
33. Pindowski: Über den Naevus pigmentosus cystiens der Bindehaut. Archiv für Augenheilkunde, XLII. S. 296.
34. Poulard: Rezidivierende Bindehautwucherung. Jahresbericht für Ophthalmologie (106a), 1905.
35. Reis: Ein Fall von teleangiektatischem Angiom der Conjunctiva bulbi mit Zystenbildung. Klinische Monatsblätter für Augenheilkunde, 38. Jahrgang, S. 559.
36. Ribbert: Geschwulstlehre, 1904.
37. Rumschewitsch: Zur Onkologie der Conjunctiva. Klinische Monatsblätter für Augenheilkunde, 1891, p. 260 ff.
38. Saemisch: Die Krankheiten der Conjunctiva. S. 665. — Polypoide Geschwülste.

39. Schirmer: Über Adenome der Karunkelgegend nebst einem neuen Fall. v. Graefe's Archiv für Ophthalm. XXXVII. 1, p. 216.
40. Steiner: Un cas de papillome de la conjunctive. Archiv für Ophthalmologie, XVI. S. 501.
41. Stöwer: Über Wucherung des Bindehautepithels mit zystischer Entartung und ihre Beziehung zum Naevus. Archiv für Ophthalmologie, LIV. S. 436.
42. Stuelp: Papillom der Conjunctiva. Zentralbl. für Augenheilkunde, 1897.
43. Unna: Die Histopathologie der Hautkrankheiten. 1894, S. 788 und S. 805.
44. Velhagen: Zwei Fälle von Papillomen. Archiv für Augenheilkunde, 1907.
45. Wagenmann: Über ein Papillom der Conjunctiva mit ausgedehnter Bildung von Becherzellen. Archiv für Augenheilkunde, XL. 2, S. 250.
46. Winkler: Beiträge zur Kenntnis der benignen Tumoren der Haut. Archiv für Dermat. und Syphil., Bd. 67, S. 3.
47. Wolters: Epitheliome adenoides cysticum. Archiv für Dermat. und Syphil., Bd. 56, S. 89.
48. Zimmermann: Beiträge zur Kenntnis der pathologischen Anatomie der polypoiden Neubildungen der Conjunctiva. Klinische Monatsblätter, XXXII. 1894.

Lebenslauf.

Der Verfasser dieser Arbeit, Emil Rutschmann, katholischen Bekenntnisses, wurde am 25. Januar 1885 zu Stetten, im Amt Waldshut (Baden), geboren. Er absolvierte die Oberrealschule in Konstanz bis zum Herbst 1904, studierte in Freiburg i. Brg., Heidelberg, Berlin und Kiel. Das tentamen physicum bestand er in Freiburg 1907, das Staatsexamen in Kiel 1909. Das Rigorosum bestand er am 8. Juni 1910 zu Kiel.